Diploma Santé la prépa médecine

Révisions :

UNIVERSITÉ PARIS EST CRETEIL
2025 - 2026

Circulation et respiration - Anatomie

Fiche de cours N°1

Introduction sur l'appareil cardiovasculaire

PLAN

I. Introduction

II. Appareil cardiaque

III. Appareil vasculaire

IV. Médiastin

Légendes

Notion nouvelle cette année

Notion hors programme

Notion déjà tombée au concours

Astuces et méthodes

I. Introduction	**Cœur**
Muscle à activité contractile spontanée	• Formé de **deux pompes envoyant le sang dans la circulation systémique ou pulmonaire** • Constitué de **2 atriums** et **2 ventricules** formant les cavités droites et gauches
	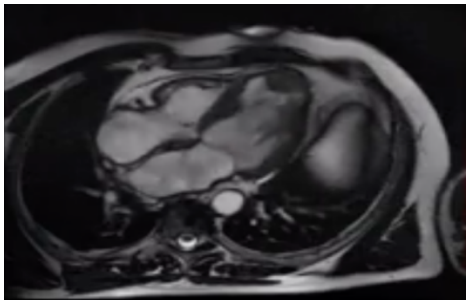

II. Appareil Cardiaque	**Appareil cardiaque**
Rôles	• Assure la **circulation** du sang • Véhicule **oxygène** et **nutriments** vers les cellules • Évacue les **déchets**
Cœur droit	• Atrium droit (**AD**) et ventricule droit (**VD**) • Envoie le sang dans la circulation **pulmonaire** par le tronc ou artère pulmonaire
Cœur gauche	• Atrium gauche (**AG**) et ventricule gauche (**VG**) • Envoie le sang dans la circulation **systémique** par l'aorte ascendante, l'arc aortique puis l'aorte thoracique descendante
Schéma	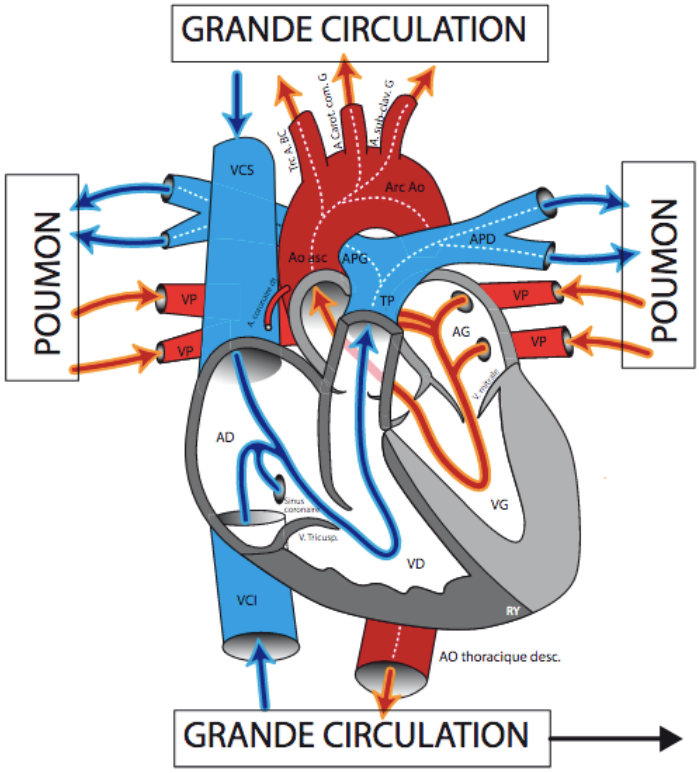

II. Appareil Cardiaque	**Aorte**	
Grosse artère	À paroi très épaisse qui va envoyer le sang vers la partie haute du corps par les **troncs supra-aortiques**	• Tronc artériel **brachio-céphalique** • Artère **carotide commune gauche** • Artère **subclavière gauche**
	• Se poursuit en arrière du cœur où elle vascularise la partie inférieure du corps	
	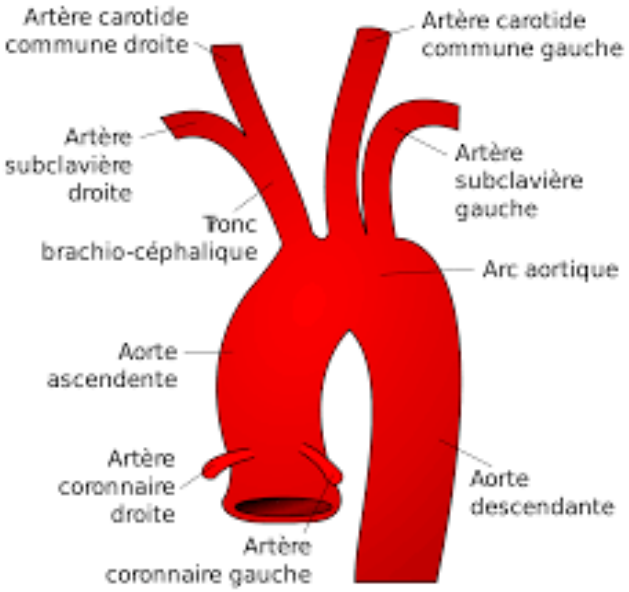	

II. Appareil Cardiaque	**Vascularisation du cœur**	
Par les artères coronaires	• Vascularisent les **parois** du cœur • Sont les **premières branches** de l'aorte thoracique ascendante • Une de chaque côté	• Le sang veineux du cœur revient dans la circulation générale par le **sinus coronaire** • S'abouche dans l'**atrium droit** • Se mêle au sang provenant des **veines caves** pour rejoindre la circulation **pulmonaire** et être réoxygéné
	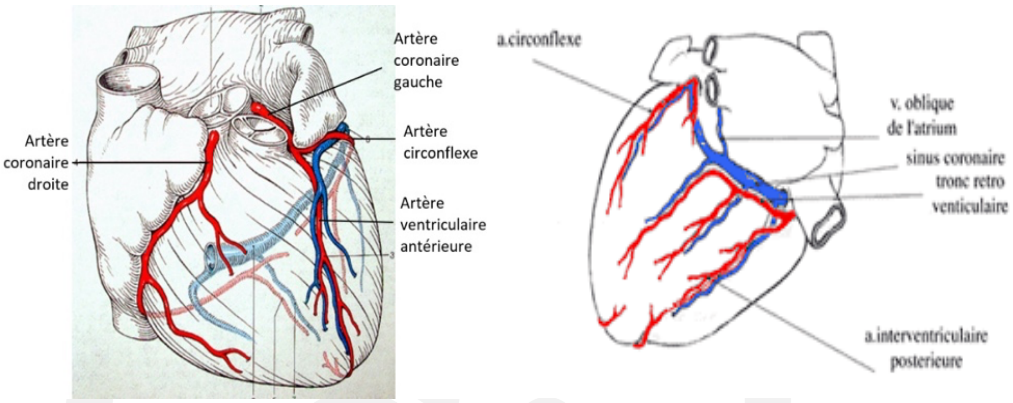	
Circulation pulmonaire	• Reçoivent le sang **désaturé** en oxygène par le **tronc pulmonaire** • Vascularisés par les artères **bronchiques**	
	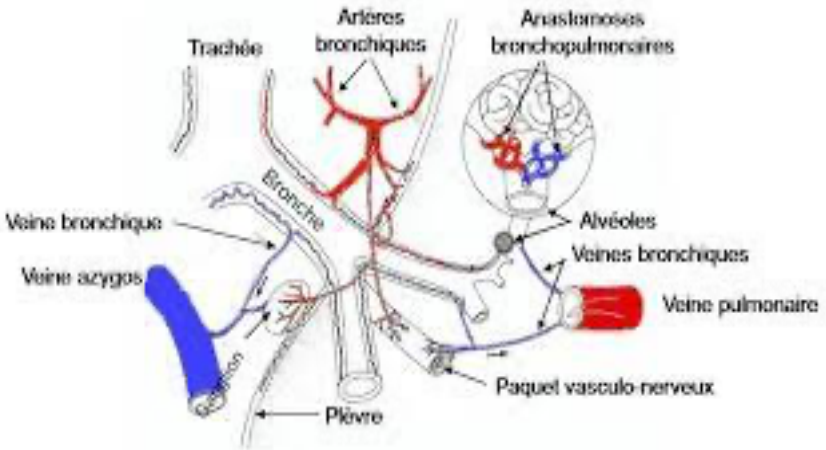	

II. Appareil Cardiaque	**Cycle cardiaque**	
1 cycle = 1 systole + 1 diastole	**Systole**	• Phase pendant laquelle le myocarde se **contracte** • Les systoles **atriales** droite et gauche sont quasi **simultanées** • De même pour les systoles **ventriculaires**
	Diastole	• Phase pendant laquelle le myocarde se **relâche** *NB : les contractions atriales précèdent de quelques secondes les contractions ventriculaires*
	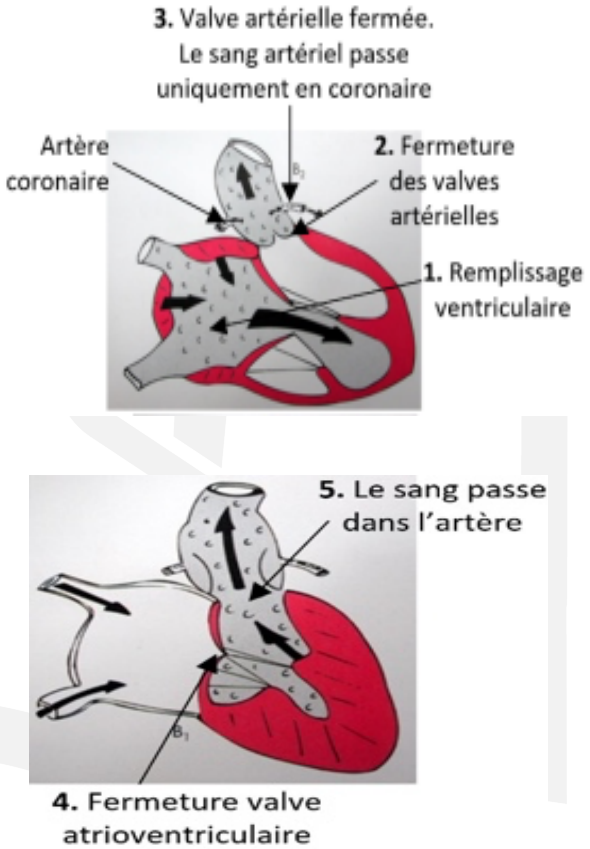	

III. Appareil vasculaire	**Valves cardiaques**
Description	• **Valve tricuspide** : sépare l'atrium droit du ventricule droit • **Valve mitrale** (ou **bicuspide**) : sépare l'atrium gauche du ventricule gauche 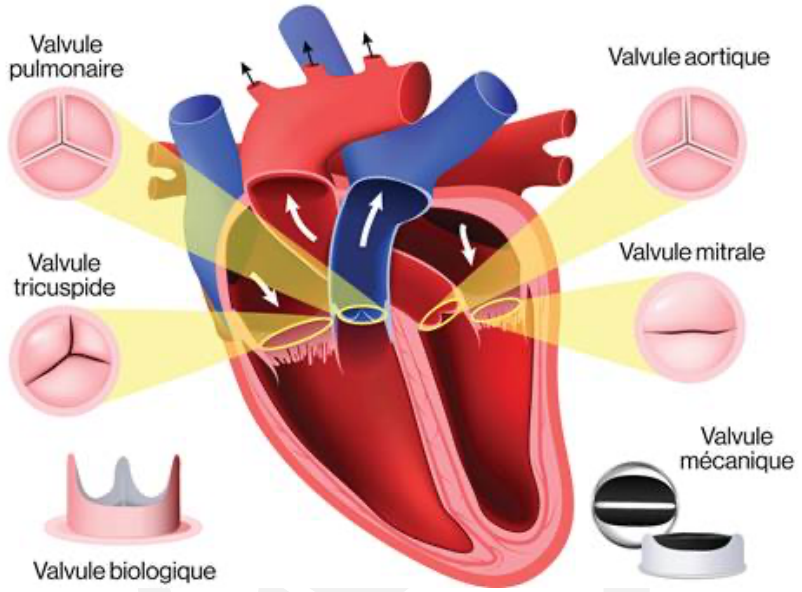

III. Appareil vasculaire	**Tuniques artérielles et veineuses**	
3 tuniques	**Intima** (*la plus interne*)	• **Endothélium** en continuité avec l'endocarde • Repose sur un tissu **conjonctif** dont il est séparé par une membrane **basale**
	Média (*intermédiaire*)	• Fibres élastiques et fibres **musculaires** lisses • Permet d'obtenir une vasoconstriction ou une vasodilatation
	Adventice (*la plus externe*)	• Tissu **conjonctif** contenant les **nerfs végétatifs** • Commande la contraction ou la décontraction des cellules musculaires lisses de la média
	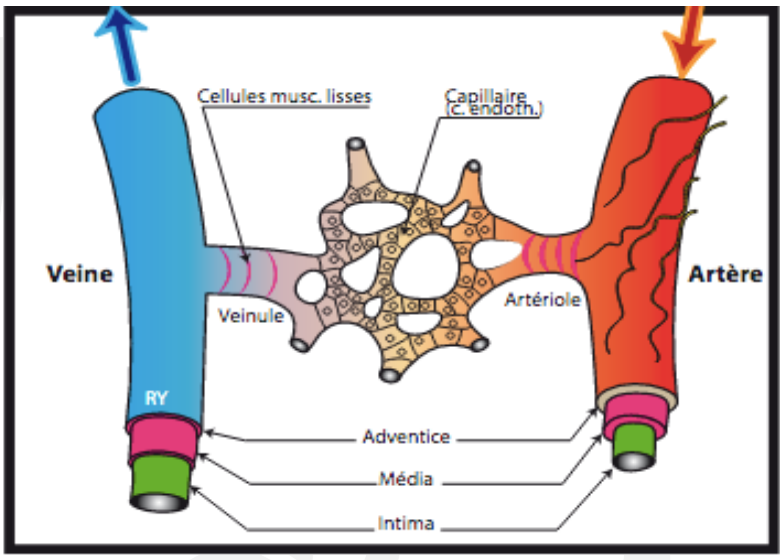	

III. Appareil vasculaire	**Artérioles, capillaires et veines**	
Artérioles	• Beaucoup plus **fines** • Toujours entourées de cellules musculaires **lisses**	
Capillaires	• Paroi constituée que d'**une seule couche** de cellules endothéliales • Peut être traversée par les **nutriments** et l'**oxygène**	
Veines	• Constituées de **3 tuniques** mais paroi plus mince que celles des artères • Fibres élastiques beaucoup **moins nombreuses** • L'intima présente des valvules en nids de pigeon (empêchent le reflux du sang)	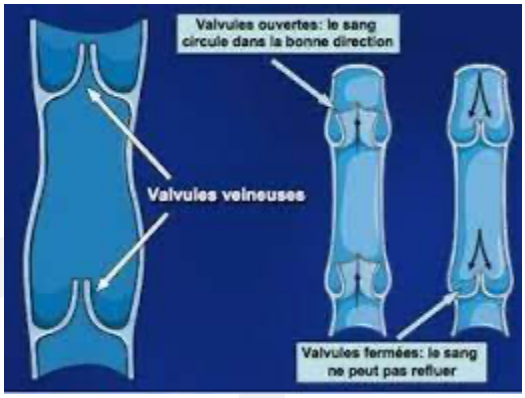
	Rôle de stockage du sang	• Environ **70%** du volume sanguin est dans le système veineux
	Retour au ventricule droit favorisé par :	• Action **aspirante** du cœur • **Écrasement** de la **voûte** plantaire • **Valvules** veineuses • Contraction des muscles **squelettiques** *NB : les cellules musculaires lisses ont un rôle finalement peu important dans la progression du sang dans les veines en comparaison des mécanismes extérieurs*
	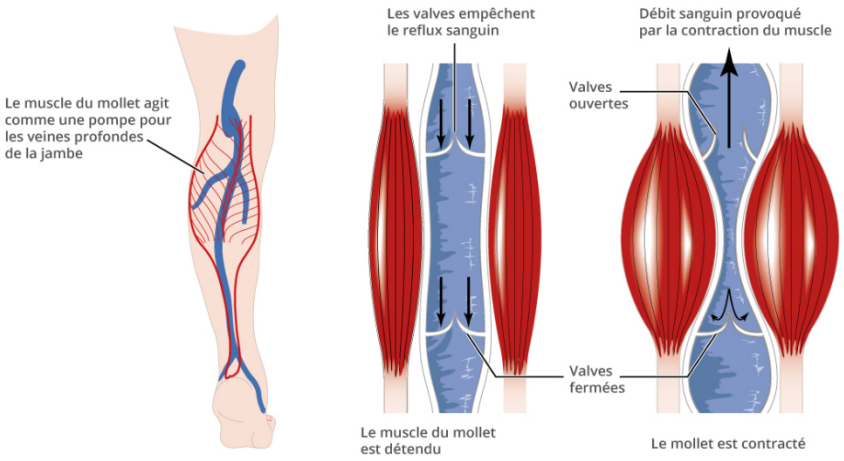	

IV. Organisation du médiastin	**Rapports et subdivisions**		
Région du thorax situé entre les poumons	**Forme un volume à 6 faces :**	• Orifice **supérieur** (ouvert vers le cou) • Face **caudale** diaphragmatique (**fermée**) • Faces **latérales** (communiquent avec les **poumons**) • Face **dorsale** (en rapport avec le **rachis**) • Face **ventrale** (en rapport avec le **sternum**)	
	Subdivisé en :	**Médiastin antérieur**	• En avant de la **trachée** (axe central) et du **cœur** • Contient le thymus
		Médiastin moyen	• Contient la **trachée**, le **cœur**, les gros **vaisseaux** et le **péricarde**
		Médiastin postérieur	• Contient l'**œsophage**, l'aorte **thoracique descendante**, la veine **azygos**, le conduit **thoracique** et les éléments nerveux • Descend jusqu'à **T12**
	• Ligne virtuelle à la jonction manubrium et corps du sternum (en regard de **T4** et **T5**) • Distinction entre un médiastin **supérieur** et un médiastin **inférieur**		
	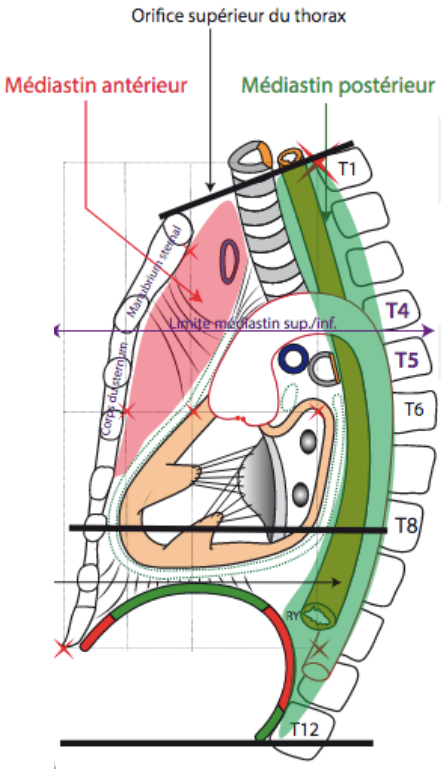 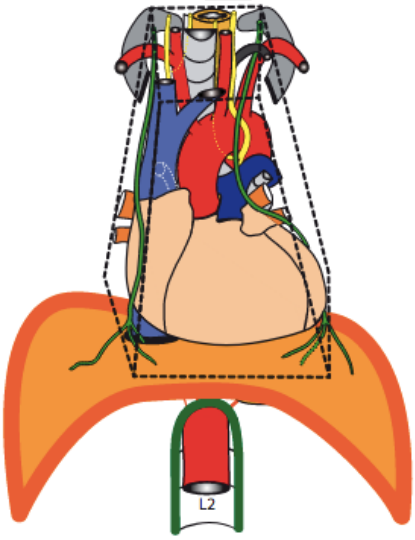		
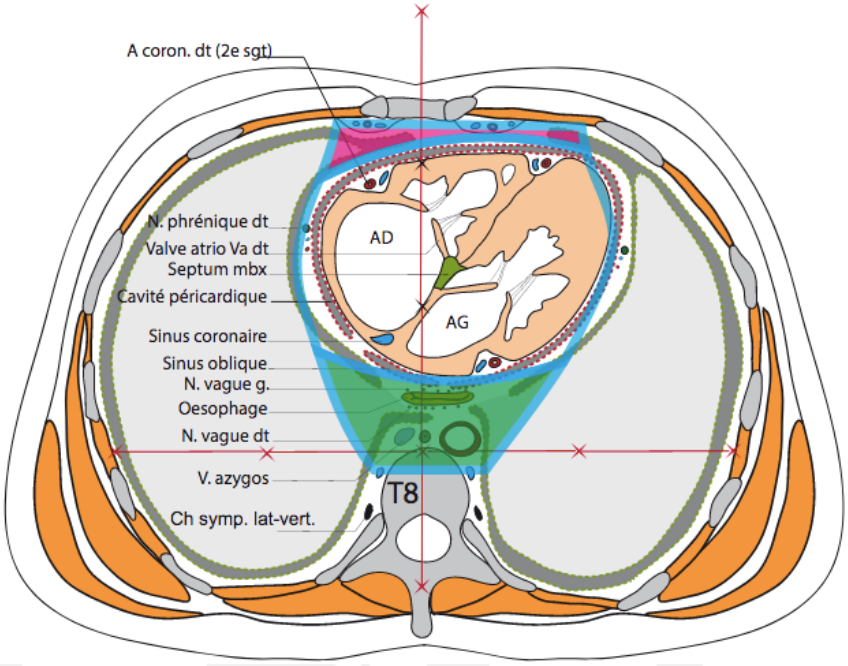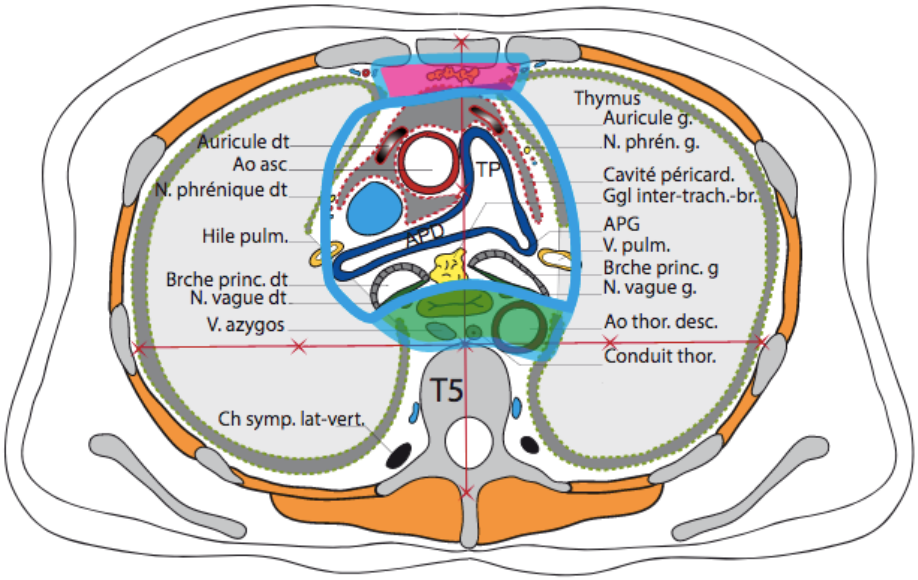
IV. Organisation du médiastin	**Organisation du médiastin**
Coupes